



CIRUGÍA y CIRUJANOS

Órgano de difusión científica de la Academia Mexicana de Cirugía
Fundada en 1933

www.amc.org.mx www.elsevier.es/circir



CASO CLÍNICO

Traquelectomía radical laparoscópica para preservación de la fertilidad en cáncer de cérvix etapa temprana. Reporte de un caso

David Isla Ortiz^{a,*}, Gonzalo Montalvo-Esquivel^a, José Gregorio Chanona-Vilchis^b,
Ángel Herrera Gómez^a, Silvio Antonio Namendys Silva^a y Luis René Pareja Franco^c

^a Servicio de Ginecología Oncológica, Instituto Nacional de Cancerología México, México D.F., México

^b Servicio de Patología, Instituto Nacional de Cancerología, México D.F., México

^c Servicio de Ginecología Oncológica, Instituto de Cancerología, Medellín, Colombia

Recibido el 28 de septiembre de 2014; aceptado el 20 de abril de 2015

PALABRAS CLAVE

Traquelectomía radical;
Preservación de la fertilidad;
Cáncer de cérvix

Resumen

Antecedentes: La histerectomía radical es el tratamiento estándar para los pacientes con cáncer de cérvix en etapa temprana; sin embargo, para las mujeres que desean preservar la fertilidad, la traquelectomía radical es una opción segura y viable.

Objetivo: Presentar el primer caso de una traquelectomía radical por laparoscopia, realizada en el Instituto Nacional de Cancerología y publicado en México.

Caso clínico: Paciente de 34 años, una gestación y una cesárea, con cáncer de cérvix etapa IB1, epidermoide, que deseaba preservar la fertilidad. Se sometió a una traquelectomía radical laparoscópica y a disección bilateral de los ganglios linfáticos pélvicos. El tiempo operatorio fue de 330 min, y la pérdida de sangre estimada fue 100 ml; no se presentaron complicaciones intra- o postoperatorias. La patología final reportó un tumor de 15 × 7 mm de infiltración lo que corresponde a menos del 50% del estroma cervical, los bordes quirúrgicos sin lesión, ganglios pélvicos sin tumor. A 12 meses de seguimiento, la paciente está presentando menstruaciones regulares, pero aún no se ha tratado de embarazar. No hay evidencia de recurrencia.

Conclusiones: La traquelectomía radical laparoscópica con linfadenectomía pélvica bilateral es una alternativa segura en pacientes jóvenes que desean preservar la fertilidad con cáncer de cérvix etapa temprana.

© 2015 Academia Mexicana de Cirugía A.C. Publicado por Masson Doyma México S.A. Este es un artículo Open Access bajo la licencia CC BY-NC-ND (<http://creativecommons.org/licenses/by-nc-nd/4.0/>).

* Autor para correspondencia: Departamento de Ginecología Oncológica, Instituto Nacional de Cancerología México. Av. San Fernando No. 22, Colonia Sección XVI, C.P. 14080. Delegación Tlalpan, México D.F., México. Tel.: +52 55 5628 0400, ext. 118/199.

Correo electrónico: islasurgery@hotmail.com (D. Isla Ortiz).

<http://dx.doi.org/10.1016/j.circir.2015.04.035>

0009-7411/© 2015 Academia Mexicana de Cirugía A.C. Publicado por Masson Doyma México S.A. Este es un artículo Open Access bajo la licencia CC BY-NC-ND (<http://creativecommons.org/licenses/by-nc-nd/4.0/>).

Cómo citar este artículo: Isla Ortiz D, et al. Traquelectomía radical laparoscópica para preservación de la fertilidad en cáncer de cérvix etapa temprana. Reporte de un caso. Cirugía y Cirujanos. 2015. <http://dx.doi.org/10.1016/j.circir.2015.04.035>

KEYWORDS

Radical trachelectomy; Fertility preservation; Cervical cancer

Laparoscopic radical trachelectomy for preservation of fertility in early cervical cancer. A case report

Abstract

Background: Radical hysterectomy is the standard treatment for patients with early-stage cervical cancer. However, for women who wish to preserve fertility, radical trachelectomy is a safe and viable option.

Objective: To present the first case of laparoscopic radical trachelectomy performed in the National Cancer Institute, and published in Mexico.

Clinical case: Patient, 34 years old, gravid 1, caesarean 1, stage IB1 cervical cancer, squamous, wishing to preserve fertility. She underwent a laparoscopic radical trachelectomy and bilateral dissection of the pelvic lymph nodes. Operation time was 330 minutes, and the estimated blood loss was 100 ml. There were no intraoperative or postoperative complications. The final pathology reported a tumour of 15 mm with infiltration of 7 mm, surgical margins without injury, and pelvic nodes without tumour. After a 12 month follow-up, the patient is having regular periods, but has not yet tried to get pregnant. No evidence of recurrence.

Conclusions: Laparoscopic radical trachelectomy and bilateral pelvic lymphadenectomy is a safe alternative in young patients who wish to preserve fertility with early stage cervical cancer. © 2015 Academia Mexicana de Cirugía A.C. Published by Masson Doyma México S.A. This is an open access article under the CC BY-NC-ND license (<http://creativecommons.org/licenses/by-nc-nd/4.0/>).

Antecedentes

El cáncer de cérvix es el segundo cáncer más común en mujeres en los países en desarrollo y la séptima en los países desarrollados¹. Se estima que aproximadamente 500,000 nuevos casos de cáncer invasivo serán diagnosticados en todo el mundo cada año. Debido al uso eficaz de la detección oportuna de cáncer de cérvix, muchas mujeres serán diagnosticadas a una edad relativamente joven y en etapa temprana².

El tratamiento estándar para los pacientes con etapa temprana de cáncer de cérvix (IA2 e IB1) es la histerectomía radical; sin embargo, para las mujeres interesadas en preservar la fertilidad futura, la traquelectomía radical se considera en la actualidad una opción segura y viable³. El procedimiento puede ser realizado utilizando un abordaje vaginal y/o abdominal, con resultados oncológicos semejantes⁴. La primera traquelectomía radical laparoscópica fue realizada por Lee et al.⁵, desde entonces, otros investigadores han publicado su experiencia con este procedimiento⁶⁻¹⁶.

La traquelectomía laparoscópica se puede hacer utilizando una plataforma robótica en caso de estar disponible, con pocos casos reportados en la literatura a la fecha^{17,18}.

Presentamos el caso de una paciente a la que se le realizó una traquelectomía radical laparoscópica y se revisan los resultados de los procedimientos similares publicados en la literatura.

Caso clínico

Femenina de 34 años, con antecedentes de una gestación y una cesárea, valorada por primera vez en el Instituto Nacional de Cancerología en marzo de 2013 con diagnóstico de cáncer cervical. A la exploración física con índice

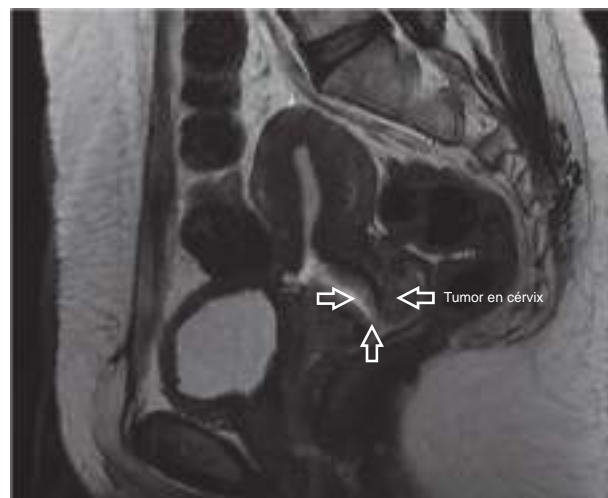

Figura 1 Imagen de resonancia magnética nuclear con la evidencia de tumor en cérvix uterino (flechas).

de masa corporal de 27.8 kg/m², cérvix de 3 cm de diámetro con lesión ulcerada e indurada central de 2 × 2 cm y hacia el labio cervical anterior, parametrios y fondo de saco vaginal sin alteraciones. La biopsia de cérvix reportó carcinoma epidermoide moderadamente diferenciado invasivo. Se estableció el diagnóstico de cáncer de cérvix etapa IB1 (2 × 2 cm). Se realizó resonancia magnética nuclear de pelvis que mostró una lesión mal delimitada de bordes irregulares de 6 × 6 mm, con realce heterogéneo con relación a lesión tumoral y sin evidencia de ganglios pélvicos aumentados de tamaño, o sospechosos de malignidad (fig. 1). La paciente deseaba preservar la fertilidad por lo que se propuso traquelectomía radical laparoscópica y linfadenectomía pélvica bilateral, la cual se realizó en abril

de 2013, bajo anestesia general, con posición de Trendelenburg; el procedimiento se inició con la colocación de un VCare® Uterine Manipulator/Elevator (ConMedEndosurgery, Utica, NY, EE. UU.) en el útero, posteriormente se realizó incisión supraumbilical de 10 mm, se introdujo trocar bajo visión directa con Endopath Bladeless Trocarendopath Optiview Optical Obturator (Ethicon) hasta llegar a cavidad abdominal, se insufló con CO₂ a una presión máxima de 15 mmHg. Se utilizaron 4 trocres accesorios (Ethicon); 2 trocres de 5 mm, uno a la derecha y otro a la izquierda en cuadrantes inferiores, respectivamente, y 2 trocres de 5 mm colocados a la derecha e izquierda de los flancos a nivel de la cicatriz umbilical, respectivamente. Se exploró la cavidad abdominal y posteriormente se realizó apertura del ligamento ancho, en un triángulo formado por ligamento redondo, músculo psoas e infundibulopélvico, desplazando el corte paralelo a este último; esto se logra colocando el útero en contracción al corte y el ligamento redondo traccionado hacia arriba, disecando espacios retroperitoneales paravesicales y pararectales, posteriormente espacio rectovaginal y disección del tejido vesicovaginal. Se conservaron ligamentos redondos, ambos ovarios con su ligamento infundibulopélvico. Se exploraron ganglios pélvicos, sin evidencia de ser sospechosos de malignidad, por lo que se procedió a identificar las arterias uterinas, se coagularon y se cortaron a nivel de la emergencia de la arteria hipogástrica. Los tejidos parametriales fueron resecados hasta la pared pélvica utilizando energía bipolar LigaSure™ laparoscópico (5 mm bluntpip, Covidien). Los uréteres fueron liberados de los tejidos adyacentes peritoneales y parametrios. La vejiga fue disecada exponiendo los pilares vesicales, los cuales fueron coagulados y resecados en la pared posterior de la vejiga. Los vasos colaterales vaginales en su tercio superior fueron resecados con energía bipolar y se preservaron los vasos vaginales en sus tercios inferiores, la vagina fue seccionada 1 cm por debajo del cérvix con gancho monopolar (Karl Storz), posteriormente por vía vaginal se traccionó hacia abajo el útero, cérvix y parametrios con la porción vaginal suelta, el cérvix fue seccionado a 1 cm debajo del istmo con lápiz monopolar por vagina. El espécimen, incluyendo el cérvix, parametrio bilateral y la parte superior de la vagina se retiró a través de la vagina.

El estudio patológico transoperatorio por congelación reportó márgenes libres (fig. 2). Posteriormente se realizó linfadenectomía pélvica bilateral de vasos ilíacos comunes, externos e hipogástricos y de fosa obturatriz, con límites convencionales, se extrajo el tejido por vía vaginal. El borde del cuerpo uterino resecado se suturó al borde vaginal proximal con sutura simple por medio de 8 puntos separados, utilizando 2-0 poliglactina (Vicryl), esto se realizó con un abordaje vaginal. No se colocó cerclaje (se pondrá cuando la paciente esté embarazada). Se introdujo un catéter de Foley (8 French) vía vaginal en el canal endometrial, para disminuir la estenosis en el cérvix residual, durante 7-10 días y luego se retiró. El tiempo operatorio fue de 330 min. La pérdida estimada de sangre de 100 ml. No hubo complicaciones transoperatorias o postoperatorias. La paciente fue dada de alta al segundo día de la cirugía. La sonda de Foley intravesical se retiró en el segundo día, presentando posteriormente micción espontánea.

La patología final reportó: labio posterior de cérvix con carcinoma epidermoide moderadamente diferenciado

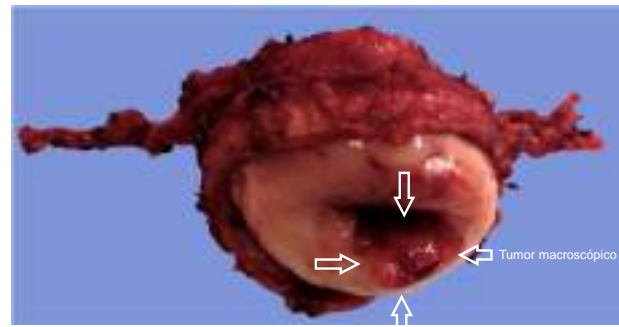


Figura 2 Pieza quirúrgica de la traquelectomía radical. Tumor macroscópico (flechas).

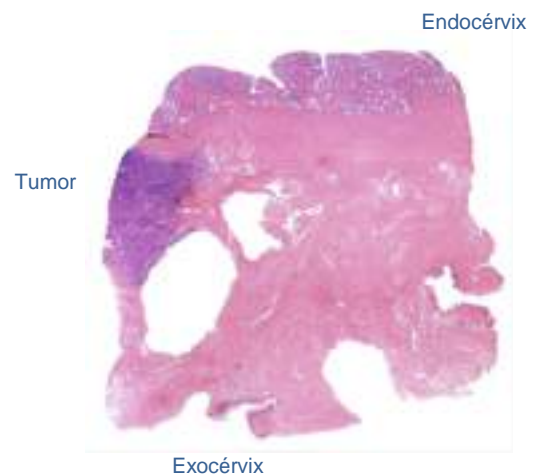


Figura 3 Corte histológico de cérvix, con la evidencia de tumor entre endocérvix y exocérvix; hematoxilina/eosina.

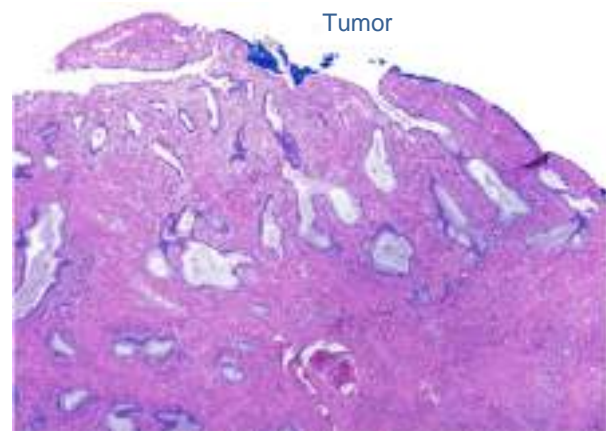


Figura 4 Corte histológico del tumor, hematoxilina/eosina.

invasivo de 15 mm de eje mayor, infiltración de 7 mm al estroma en una pared de 19 mm de espesor (< 50%) sin evidencia de permeación linfovascular, bordes quirúrgicos de resección libres de neoplasia (borde endocervical a 12 mm de las células neoplásicas), ambos parametrios libres de neoplasia, 3 de 3 ganglios ilíacos internos, 6 de 6 ganglios ilíacos externos y 3 de 3 ganglios obturadores libres de neoplasia (figs. 2-5).

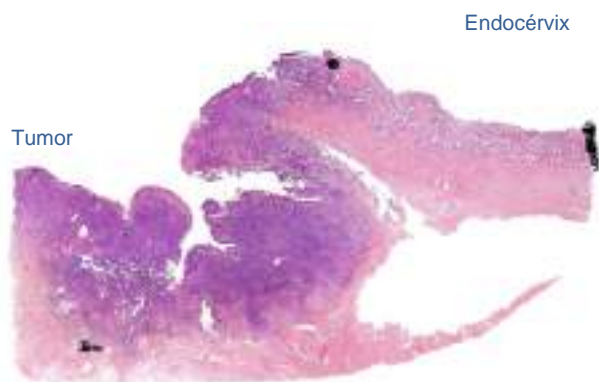


Figura 5 Corte histológico del tumor y su relación con el endocérvix, hematoxilina/eosina (H/E).

A los 20 meses de seguimiento la paciente presentó menstruaciones regulares, se realizaron evaluaciones colposcópicas y citológicas vaginales, ambas sin evidencia de enfermedad. La paciente desea embarazarse y su evaluación y seguimiento ginecoobstétrico lo está realizando en el Instituto Nacional de Perinatología.

Discusión

El principal criterio de selección para realizar una traquelectomía radical es el deseo de preservar la fertilidad; la preservación del útero en las mujeres que no planean embarazo o con alteración previa de la fertilidad es controvertido^{19,20}.

El tamaño del tumor es el factor de riesgo más importante en la recurrencia del mismo, en diferentes estudios se ha demostrado que los tumores mayores de 2 cm tienen un aumento significativo en el riesgo de recurrencia^{20,21}; en el presente caso el tamaño tumoral fue menor de 2 cm por lo que lo consideramos como criterio para la inclusión del procedimiento.

El examen histopatológico es importante para la determinación del tipo, grado, dimensiones del tumor, profundidad de invasión y extensión del espacio linfocascular.

La resonancia magnética es el método ideal de evaluación preoperatorio, para la determinación del tamaño exacto del tumor, la extensión de la infiltración del estroma cervical y la cantidad de estroma saludable preservado (determinación del crecimiento del tumor en forma tridimensional); la información puede ser aún más amplificada por el uso de una bobina receptora endovaginal²²⁻²⁴ o mediante la creación de un hidrocolpos salinas artificiales²⁵. Nosotros realizamos resonancia magnética nuclear a nuestra paciente y a todas las pacientes que son candidatas al manejo radical para preservar la fertilidad.

Algunos autores han mostrado que la infiltración de menos de la mitad del estroma cervical es el límite para realizar una traquelectomía de forma segura, porque es necesario disponer de un 1 cm de margen libre²⁶⁻²⁸, y márgenes de 5-8 mm como suficiente, pero esto es aún discutible²⁹. Todos los abordajes de traquelectomía deben guardar una buena proporción del estroma saludable porque la probabilidad de éxito de embarazo es mayor.

Los criterios de elegibilidad para traquelectomía radical que han sido propuesto son: el deseo de preservar la fertilidad, la confirmación de cáncer de cérvix, carcinoma invasivo epidermoide, adenocarcinoma, o adenoescamoso, tamaño tumoral menor de 2 cm, etapa FIGO IA1 con afectación del espacio linfocascular, IA2 y IB1, tumor limitado a cérvix y confirmado por resonancia magnética nuclear preoperatoria, edad ≤ 40 años, no evidencia de metástasis en los ganglios linfáticos pélvicos, que no se haya documentación de infertilidad anterior; en instituciones consideran no excluir a pacientes con edad > 40 años o por índice de masa corporal como único factor no asociado a infertilidad³⁰.

Se estima que con la selección cuidadosa de las pacientes para la cirugía conservadora de la fertilidad, del 12-17% de los pacientes, el procedimiento se cancelará debido a la metástasis ganglionar o margen endocervical positivo¹⁹.

Se realizó una revisión de 12 artículos reportados hasta el año 2014, que incluye el presente informe, con 146 casos en total, en los que se realizó traquelectomía radical laparoscópica, la cual se resume en las tablas 1-3).

Lee et al.⁵ reportaron 2 casos, con tiempos operatorios de 340 min, donde no hubo complicaciones durante las cirugías, con pérdida sanguínea de 900 y de 400 ml, la estancia hospitalaria fue de 18 y 7 días respectivamente. La cuenta de ganglios linfáticos pélvicos fue de 20 y 50 ganglios respectivamente, ambos sin tumor, las 2 pacientes estaban con menstruación regular y sin evidencia de recurrencia a los 12 y 9 meses⁵.

Cibula et al.⁶ reportaron un caso de traquelectomía radical laparoscópica con tiempo operatorio de 250 min, con una pérdida sanguínea de 250 ml, donde no hubo complicaciones durante el procedimiento ni en el período postoperatorio, el catéter de Foley se retiró el día 7, la estancia hospitalaria fue de 6 días. El reporte de patología fue: manguito vaginal de 25 mm y margen negativo, los parametrios negativos, el cuello uterino sin cáncer residual invasivo, con neoplasia intraepitelial grado III en el canal endocervical con márgenes libres y 26 ganglios linfáticos negativos. El seguimiento fue de 4 meses. El mismo grupo posteriormente publicó 3 casos adicionales⁷. El tiempo operatorio promedio fue de 210 min (rango: 200-250), la pérdida de sangre promedio fue de 400 ml (rango: 350-700), la mediana del número de ganglios pélvicos fue de 24 (rango, 22-29) y la estancia hospitalaria fue de 3 días en todos los casos. No hubo recidivas reportadas durante el tiempo de seguimiento.

Bafghi et al.¹⁰ en 2006 reportaron 6 casos de traquelectomía radical laparoscópica. El tiempo quirúrgico promedio fue de 201 min (rango: 180-240), y la mediana de ganglios linfáticos fue de 18 (rango: 11-34). No describieron complicaciones, la estancia hospitalaria media fue de 4.5 días. Un paciente recibió quimio-radioterapia adyuvante y braquiterapia por extensa invasión del espacio linfático-vascular, esta paciente desarrolló una recidiva 15 meses después de la cirugía y posteriormente murió de enfermedad diseminada. Dos pacientes se embarazaron. Una paciente tuvo un aborto involuntario espontáneo a las 7 semanas, y a la otra paciente se le realizó cesárea a las 35 semanas de gestación, y nació un niño saludable.

Park et al.⁹ en 2009 describieron 4 pacientes con cáncer de cérvix en etapa temprana (uno con etapa IA2 y 3 con etapa IB1) que se sometieron a traquelectomía radical laparoscópica, y el tiempo medio quirúrgico y la pérdida

Tabla 1 Datos clínicos y patológicos de reportes de traquelectomía radical laparoscópica

	Etapa					Subtipo histológico			
	Pac	E. M.	1A2	1B1	IIA	Epid	Adeno	Otro	PLV
Lee et al. ⁵	2	32	0	2	0	1	-	1	1
Cibula et al. ⁶	1	36	0	1	0	1	-	-	-
Bafghi et al. ¹⁰	6	30	4	4	0	5	-	-	-
Cibula et al. ⁷	3	-	0	0	0	-	-	-	-
Park et al. ⁹	4	29.5	1	3	0	4	-	-	-
Martin y Torrent ¹¹	9	32	2	7	0	6	9	-	-
Kim et al. ⁸	27	29	-	26	1	20	6	-	-
Wang et al. ¹³	1	30	1	0	0	1	-	-	-
Rendón et al. ¹²	1	31	0	1	0	-	1	-	-
Lu et al. ¹⁴	25	-	10	15	0	25	-	-	2
Ebisawa et al. ¹⁵	56	32	4	52	0	42	12	2	14
Kucukmetin et al. ¹⁶	11	-	0	11	0	5	6	0	3
Isla et al.	1	35	-	1	-	1	-	-	-

Adeno: adenocarcinoma; E. M.: edad media; Epid: epidermoide; Pac: pacientes; PLV: permeación linfovascular.

Tabla 2 Descripción de información de cirugía de las series de traquelectomía radical laparoscópica

	Número de ganglios		Pérdida sanguínea			Tiempo de cirugía		Días de EIH	
	M	R	M	R	Tran	M	R	M	R
Lee et al. ⁵	35	20-50	650	400-900	-	352.5	340-365	12.5	7-18
Cibula et al. ⁶	26	-	250	-	0	250	-	6	-
Bafghi et al. ¹⁰	18	11-34	-	-	-	201	180-240	4.5	4-5
Cibula et al. ⁷	-	-	-	-	-	-	-	-	-
Park et al. ⁹	-	-	185	60-280	0	250	238-263	6	4-7
Martin y Torrent ¹¹	18	-	-	-	0	250	238-263	5.2	-
Kim et al. ⁸	25.7	8-50	332	50-1000	6	290	120-520	9	4-18
Wang et al. ¹³	12	-	200	-	0	280	-	8	-
Rendón et al. ¹²	10	-	100	-	0	340	-	2	-
Lu et al. ¹⁴	-	13-37	-	50-200	0	-	180-340	-	2-4
Ebisawa et al. ¹⁵	-	14-55	-	75-1540	0	-	215-640	-	7-47
Kucukmetin et al. ¹⁶	-	10-30	-	50-3000	1	-	210-410	-	4-6
Isla et al.	12	-	100	-	-	330	-	2	-

EIH: estancia intrahospitalaria; M: media; R: rango; Tran: transfusión.

Tabla 3 Datos del postoperatorio y seguimiento de las series de traquelectomía radical laparoscópica

	Seguimiento en meses						
	M	R	Emb	A. I.	P	Rec	Def
Lee et al. ⁵	10.5	9-12	0	-	-	0	0
Cibula et al. ⁶	4	-	0	0	0	0	0
Bafghi et al. ¹⁰	38	19-55	2	1	1	1	1
Cibula et al. ⁷	-	-	-	-	-	-	-
Park et al. ⁹	34	27-37	0	0	0	1	0
Martin y Torrent ¹¹	28	6-32	2	0	1	1	0
Kim et al. ⁸	31	1-58	3	2	1	1	1
Wang et al. ¹³	14	-	0	0	0	0	0
Rendón et al. ¹²	18	-	0	0	0	0	0
Lu et al. ¹⁴	-	1-82	9	3	4	0	0
Ebisawa et al. ¹⁵	-	4-138	21	7	13	1	1
Kucukmetin et al. ¹⁶	-	1-20	0	-	-	0	0
Isla et al.	12	-	0	0	0	0	0

A. I.: aborto involuntario; Def: defunciones; Emb: embarazos; M: media; P: parto; R: rango; Rec: Recurrencia.

de sangre fue de 250 min y 185 ml, respectivamente. El diagnóstico anatomopatológico fue de carcinoma de células escamosas para todos los casos y no hubo metástasis ganglionares. La media de seguimiento fue 34 meses. Solo una paciente recibió quimio-radiación concomitante debido a recurrencia.

Kimet al.⁸, en un total de 27 pacientes en los que se realizó la traquelectomía, lograron un tiempo quirúrgico medio de 290 min (rango: 120-520). La pérdida estimada de sangre promedio fue 332 ml (rango: 50-1,000) y la transfusión perioperatoria se requirió en 6 pacientes (22.2%), y la transfusión media de volumen fue de 2.2 unidades (rango: 2-3). No hubo complicaciones durante el procedimiento ni postoperatorias. La media postoperatoria de estancia hospitalaria fue de 9 días (rango: 4-18). La mediana del tiempo de seguimiento fue de 31 meses (rango: 1-58). De las 27 pacientes que completaron la traquelectomía radical laparoscópica, solo una recibió terapia adyuvante con paclitaxel y cisplatino. Una paciente presentó una recurrencia 8 meses después de la cirugía y murió 4 meses más tarde por enfermedad. Un total de 6 pacientes trataron de embarazarse, y 3 fueron capaces de obtener embarazo; de ellas, 2 presentaron un aborto involuntario en el primer trimestre, y la tercera paciente fue sometida a una cesárea a las 36 semanas de gestación⁸.

Martin y Torrent¹¹ publicaron 9 casos de traquelectomía radical laparoscópica con preservación de nervio hipogástrico. El tiempo operatorio promedio fue de 270 min y no reportaron complicaciones durante la cirugía o postoperatorias; una paciente requirió quimio-radioterapia adyuvante. Se presentaron 2 embarazos, uno de ellos a término y el otro en curso al momento de la publicación; a un seguimiento promedio de 28 meses se presentó una recurrencia, tratada con quimio-radioterapia.

Wang et al.¹³ publicaron un caso con preservación de la rama ascendente de la arteria uterina, donde la cirugía duró 280 min y sangró 200 cc; no se presentaron complicaciones durante la cirugía o postoperatorias. La paciente se encontraba libre de enfermedad 14 meses después de la cirugía.

Rendón et al.¹² reportaron un caso de traquelectomía radical abdominal laparoscópica, con un tiempo operatorio de 340 min, y la pérdida estimada de sangre fue de 100 ml. No hubo complicaciones durante el procedimiento ni en el período postoperatorio. La estancia hospitalaria fue de 2 días, el reporte de patología presentó: 10 ganglios linfáticos negativos, márgenes y parametrios negativos, el cuello uterino sin cáncer residual invasivo y con adenocarcinoma *in situ* con márgenes libres. El seguimiento fue de 18 meses sin recurrencia.

Lu et al.¹⁴ publicaron los resultados obtenidos en 25 pacientes sometidas a traquelectomía radical laparoscópica, con un tiempo operatorio promedio fue 232 min y con una pérdida sanguínea promedio de 120 ml y un promedio de hospitalización de 3.3 días, donde no se presentaron complicaciones durante la cirugía y solo 3 pacientes presentaron alguna complicación postoperatoria, con un seguimiento promedio de 66 meses y no se presentaron recurrencias; 12 pacientes intentaron embarazarse y 9 lo lograron, se presentaron 3 abortos del primer trimestre, una cesárea a las 29 semanas por rotura de membranas ovulares; se realizó cesárea electiva a las 37 semanas en 3 pacientes y otras 2 se encontraban embarazadas al momento de la publicación.

Ebisawa et al.¹⁵ publicaron la mayor serie, con 56 pacientes con traquelectomía radical laparoscópica; el tiempo operatorio promedio fue de 349 min, con un sangrado promedio de 300 ml, se presentaron 2 lesiones vasculares que fueron reparadas por laparoscopia, el número promedio de ganglios obtenidos fue de 32, la estancia hospitalaria promedio fueron 17 días. Respecto a los resultados obstétricos: 25 mujeres tratan de embarazarse y tienen 21 embarazos en 13 mujeres; se presentaron 5 abortos en el primer trimestre, 2 en el segundo trimestre y 13 mujeres logran el nacimiento de sus bebés mediante cesárea, una paciente se encontraba embarazada al momento de la publicación.

Kucukmetin et al.¹⁶ publicaron en un estudio de 27 mujeres, en las que se comparó la traquelectomía radical laparoscópica y la traquelectomía radical abierta para la preservación de la fertilidad en las mujeres con cáncer de cérvix etapa IB1. Once (40.8%) mujeres se sometieron a traquelectomía radical laparoscópica, mientras que 16 (59.2%) fueron derivadas para traquelectomía radical abierta. La pérdida de sangre promedio y duración de la estancia se redujeron significativamente en el grupo de traquelectomía radical laparoscópica (85 frente a 800 ml, $p < 0.001$, y 4 frente a 7 días, $p = 0.003$). El tiempo quirúrgico promedio fue mayor con el abordaje laparoscópico (320 frente a 192.5 min, $p < 0.001$). Este estudio mostró que la laparoscopia tuvo mejores resultados en lo que respecta a la pérdida de sangre y la duración de la estancia.

Conclusión

La laparoscopia se ha convertido en una herramienta cada vez más utilizada en la oncología ginecológica y en pacientes jóvenes que desean preservar la fertilidad. La traquelectomía radical laparoscópica con linfadenectomía pélvica es una técnica alternativa en el tratamiento del cáncer de cuello uterino en etapa temprana, con mismos resultados oncológicos y adecuados resultados obstétricos, pero con los beneficios de la cirugía de mínima invasión: menor sangrado, menor estancia hospitalaria y mejor recuperación postoperatoria en comparación con la cirugía abierta. Aunque los tiempos de seguimiento aún son cortos, cabe esperar que el resultado obstétrico y el resultado oncológico a largo plazo no sean muy diferentes de su contraparte vaginal o abdominal.

Conflicto de intereses

Los autores declaran no tener ningún conflicto de intereses.

Bibliografía

1. Arbyn M, Autier P, Ferlay J. Burden of cervical cancer in the 27 member states of the European Union: Estimates for 2004. *Ann Oncol.* 2007;18:1423-5.
2. Diaz JP, Sonoda Y, Leitao MM, Zivanovic O, Brown CL, Chi DS, et al. Oncologic outcome of fertility-sparing radical trachelectomy versus radical hysterectomy for stage IB1 cervical carcinoma. *Gynecol Oncol.* 2008;111:255-60.
3. Koh WJ, Greer BE, Abu-Rustum NR, Apte SM, Campos SM, Chan J, et al. Cervical cancer. *J Natl Compr Canc Netw.* 2013;11:320-43.

4. Ribeiro Cubal AF, Ferreira Carvalho JI, Costa MF, Branco AP. Fertility-sparing surgery for early-stage cervical cancer. *Int J Surg Oncol*. 2012;936534-44. Disponible en <http://dx.doi.org/10.1155/2012/936534>
5. Lee CL, Huang KG, Wang CJ, Yen CF, Lai CH. Laparoscopic radical trachelectomy for stage Ib1 cervical cancer. *J Am Assoc Gynecol Laparosc*. 2003;10:111-5.
6. Cibula D, Ungár L, Pálfalvi L, Binó B, Kuzel D. Laparoscopic abdominal radical trachelectomy. *Gynecol Oncol*. 2005;97:707-9.
7. Cibula D, Sláma J, Svárovský J, Fischerova D, Freitag P, Zikán M, et al. Abdominal radical trachelectomy in fertility-sparing treatment of early-stage cervical cancer. *Int J Gynecol Cancer*. 2009;19:1407-11.
8. Kim JH, Park JY, Kim DY, Kim YM, Kim YT, Nam JH. Fertility-sparing laparoscopic radical trachelectomy for young women with early stage cervical cancer. *BJOG*. 2010;117:340-7.
9. Park NY, Chong GO, Cho YL, Park IS, Lee YS. Total laparoscopic nerve-sparing radical trachelectomy. *J Laparoendosc Adv Surg Tech A*. 2009;19:53-8.
10. Bafghi A, Castaigne D, Pomel C. Radical trachelectomy: From the laparoscopic approach to the vaginal route. *J Gynecol Obstet Biol Reprod (Paris)*. 2006;35:696-701.
11. Martin A, Torrent A. Laparoscopic nerve-sparing radical trachelectomy: Surgical technique and outcome. *J Minim Invasive Gynecol*. 2010;17:37-41.
12. Rendón GJ, Ramirez PT, Frumovitz M, Schmeler KM, Pareja R. Laparoscopic radical trachelectomy. *JLS*. 2012;16:503-7.
13. Wang YF, Chen GW, Li WS, Weng HN, Lü XG. Total laparoscopic radical trachelectomy with ascending branches of uterine arteries preservation. *Chin Med J (Engl)*. 2011;124:469-71.
14. Lu Q, Zhang Y, Liu C, Wang S, Guo S, Zhang Z. Total laparoscopic radical trachelectomy in the treatment of early squamous cell cervical cancer: A retrospective study with 8-year follow-up. *Gynecol Oncol*. 2013;130:275-9.
15. Ebisawa K, Takano M, Fukuda M, Fujiwara K, Hada T, Ota Y, et al. Obstetric outcomes of patients undergoing total laparoscopic radical trachelectomy for early stage cervical cancer. *Gynecol Oncol*. 2013;131:83-6.
16. Kucukmetin A, Biliatis I, Ratnavelu N, Patel A, Cameron I, Ralte A, et al. Laparoscopic radical trachelectomy is an alternative to laparotomy with improved perioperative outcomes in patients with early-stage cervical cancer. *Int J Gynecol Cancer*. 2014;24:135-40.
17. Ramirez PT, Schmeler KM, Malpica A, Soliman PT. Safety and feasibility of robotic radical trachelectomy in patients with early-stage cervical cancer. *Gynecol Oncol*. 2010;116:512-5.
18. Nick AM, Frumovitz MM, Soliman PT, Schmeler KM, Ramirez PT. Fertility sparing surgery for treatment of early-stage cervical cancer: Open vs robotic radical trachelectomy. *Gynecol Oncol*. 2012;124:276-80.
19. Burnett AF, Roman LD, O'Meara AT, Morrow CP. Radical vaginal trachelectomy and pelvic lymphadenectomy for preservation of fertility in early cervical carcinoma. *Gynecol Oncol*. 2003;88:419-23.
20. Mathevet P, Laszlo de Kaszon E, Dargent D. Fertility preservation in early cervical cancer. *Gynecol Obstet Fertil*. 2003;31:706-12.
21. Hertel H, Köhler C, Grund D, Hillemanns P, Possover M, Michels W, et al. Radical vaginal trachelectomy (RVT) combined with laparoscopic pelvic lymphadenectomy: Prospective multicenter study of 100 patients with early cervical cancer. *Gynecol Oncol*. 2006;103:506-11.
22. DeSouza NM, McIndoe GA, Soutter WP, Krausz T, Chui KM, Hughes C, et al. Value of magnetic resonance imaging with an endovaginal receiver coil in the pre-operative assessment of stage I and IIa cervical neoplasia. *Br J Obstet Gynaecol*. 1998;105:500-7.
23. DeSouza NM, Dina R, McIndoe GA, Soutter WP. Cervical cancer: Value of an endovaginal coil magnetic resonance imaging technique in detecting small volume disease and assessing parametrial extension. *Gynecol Oncol*. 2006;102:80-5.
24. Peppercorn PD, Jeyarajah AR, Woolas R, Shepherd JH, Oram DH, Jacobs IJ, et al. Role of MR imaging in the selection of patients with early cervical carcinoma for fertility-preserving surgery: Initial experience. *Radiology*. 1999;212:395-9.
25. Marchiolè P, Cittadini G, Sala P, Moiola M, Mathevet P, Capaccio E, et al. Pre- and post-operative work-up in patients affected by early cervical cancer and eligible for fertility-sparing treatment: Role of MRI with saline hydrocolpos. *Abdom Imaging*. 2010;35:271-9.
26. Rob L, Charvat M, Robova H, Pluta M, Strnad P, Hrehorcak M, et al. Less radical fertility-sparing surgery than radical trachelectomy in early cervical cancer. *Int J Gynecol Cancer*. 2007;17:304-10.
27. Covens A, Shaw P, Murphy J, DePetrillo D, Lickrish G, Laframboise S, et al. Is radical trachelectomy a safe alternative to radical hysterectomy for patients with stage IA-B carcinoma of the cervix? *Cancer*. 1999;86:2273-9.
28. Milliken DA, Shepherd JH. Fertility preserving surgery for carcinoma of the cervix. *Curr Opin Oncol*. 2008;20:575-80.
29. Rob L, Skapa P, Robova H. Fertility-sparing surgery in patients with cervical cancer. *Lancet Oncol*. 2011;12:192-200.
30. Ramirez PT, Schmeler KM, Soliman PT, Frumovitz M. Fertility preservation in patients with early cervical cancer: Radical trachelectomy. *Gynecol Oncol*. 2008;110(3 Suppl 2):S25-88.